VOLUME 33 – NÚMERO 2 – ABRIL/JUNHO/1985
EXEMPLAR DE ASSINANTE – VENDA PROIBIDA

RGO

ESPECIAL:
Como dar acabamento nas resinas

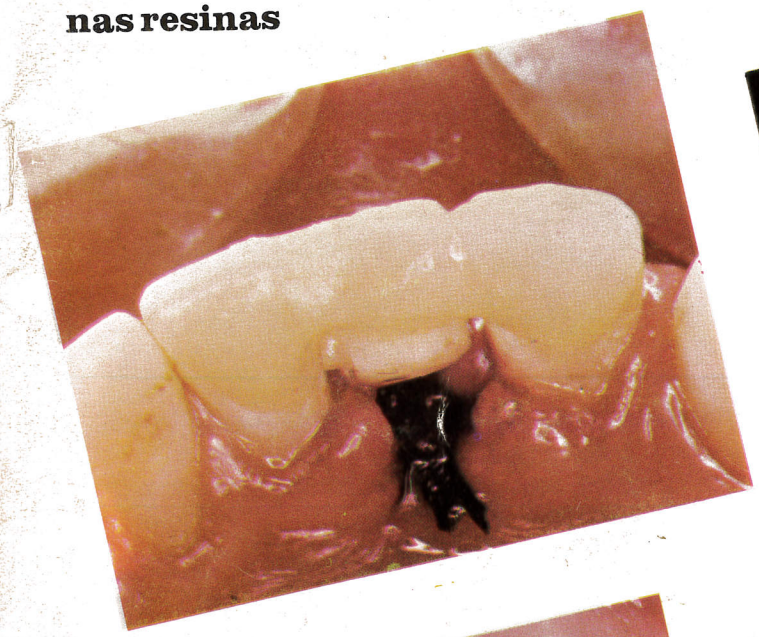

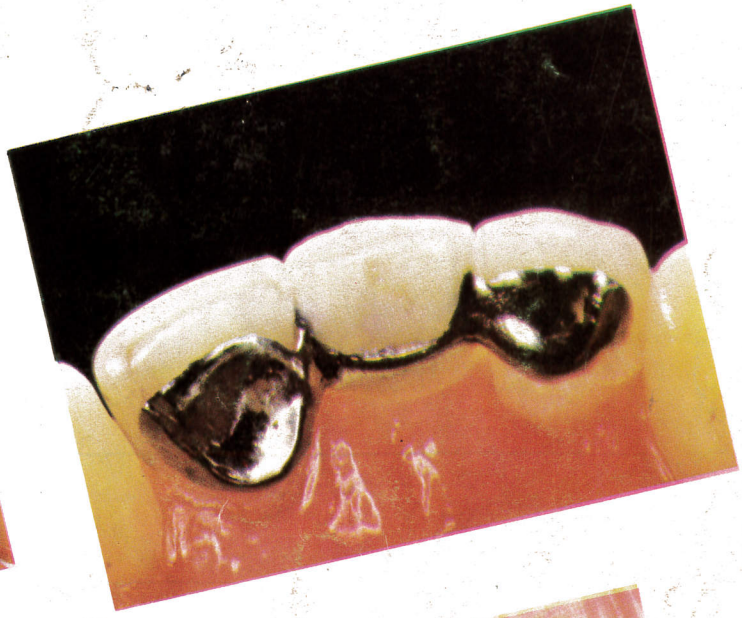

Prótese Etcher, Adesiva, Rochete, Maryland...

A SIMPLIFICAÇÃO CHEGOU?

COLÉGIO BRASILEIRO DE CIRURGIA E TRAUMATOLOGIA BUCO-MAXILO-FACIAL

Reconstrução de Mandíbula com Fíbula

Os AA descrevem uma nova técnica para reconstrução óssea da mandíbula, utilizando a fíbula (perônio) como enxerto ósseo e contenção com placas de Champy.

EDELA PURICELLI
Profa. de Cirurgia da FO/P.Alegre/UFRGS.
ROBERTO C. CHEM
Prof. de Cirurgia da Fac. Medicina Católica/P.Alegre/RS.

INTRODUÇÃO

A mandíbula é um osso muito resistente, móvel e separado do esqueleto fixo da face. A sua reconstrução cirúrgica oferece importantes dificuldades.

Por longos anos a cirurgia tem procurado substituir as perdas ósseas mandibulares com implantes ou enxertos ósseos convencionais (10,13). Os resultados, imprevisíveis, podem se apresentar com reabsorções e rejeições que levam a um prognóstico sombrio. Estes insucessos prendem-se principalmente a dois fatores: o tipo e a nutrição do enxerto ósseo – deverá ter qualidades muito próximas ao do osso mandibular – e a sua imobilização pós-operatória.

Em 1973 TAYLOR e DANIEL (11) publicaram importantes resultados obtidos com a transferência livre de tecidos. Denomina-se retalho livre a uma transferência de tecido de uma para outra região do organismo. Na zona receptora são feitas anastomoses microvasculares que permitem a nutrição imediata do retalho na sua nova localização. Esta possibilidade cirúrgica traz como vantagem uma grande sobre-vida do enxerto mesmo num leito pouco vascularizado. A cicatrização será rápida com significativa resistência à infecção.

Até o momento, através da microcirurgia, tem-se transferido para a mandíbula enxertos ósseos obtidos de costela e osso ilíaco, sem bons resultados funcionais (1; 4; 5; 6; 7; 12).

Acreditamos que a fíbula vascularizada pode oferecer resultados bem melhores dos até aqui apresentados para a reconstrução mandibular. Trata-se de um osso com uma superfície de corte triangular com três arestas que funcionam como pilares de resistência. A vascularização se constitui de um território-ilha com uma artéria de bom calibre acompanhada de duas veias concomitantes. Sua retirada não acarreta maiores complicações. Na moldagem óssea empregamos osteotomias corticais seguidas por fraturas em galho verde, mantendo as áreas medulares bastante íntegras. Assim se obtém um enxerto no tamanho e forma da zona receptora.

A osteossíntese a fio metálico, envolvendo grandes segmentos mandibulares, tem limitações bem definidas, exigindo fixação intermaxilar. Só com uma boa imobilização dos fragmentos é que a cicatrização óssea será completa e perfeita. Nos pacientes dentados esta será aplicada diretamente sobre os dentes, através de uma odontossíntese. Nos pacientes totalmente desdentados a imobilização intermaxilar só poderá ser obtida pela aplicação de aparelhos muco-sustentáveis, que são fixados no osso mandibular por ligaduras circunferenciais (3).

A miniplaca de Champy, permite obter uma perfeita imobilização dos fragmentos ósseos, com progressiva liberação dos movimentos mandibulares, sem a fixação intermaxilar (2; 8; 9).

CASO CLÍNICO

A paciente E.N.T., com 27 anos de idade, cor branca, por apresentar um sarcoma osteogênico, foi submetida a uma extensa mandibulectomia. Após cinco anos de controle pós-operatório recebeu alta e foi encaminhada para a reconstrução facial.

O exame clínico revelou a presença de uma extensa incisão inframentual de um, até o outro ângulo mandibular, e outra longitudinal na linha média desde o lábio inferior até o osso hióide. (Fig. 1).

O exame radiográfico indicou a presença do ramo ascendente e ângulo mandibular direito e aproximadamente um terço do ramo ascendente do lado esquerdo, com total ausência do corpo mandibular (Fig. 2). A paciente era desdentada total.

O tratamento cirúrgico se iniciou usando a incisão inframentual, evitando-se a reincisão longitudinal. Seguiu-se ampla exposição do campo cirúrgico e segmentos ósseos receptores direito e esquerdo. Em tempo simultâneo fez-se a remoção da fíbula. contendo a ilha de nutrição (Fig. 3). Liberado o enxerto de 16cm. de comprimento, fez-se a moldagem do mes-

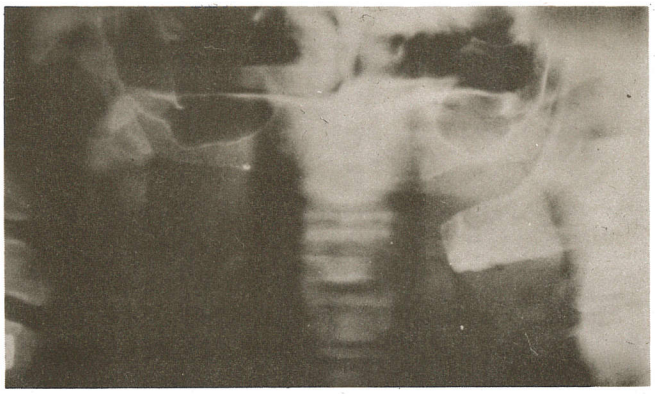

Fig. 2 — Exame radiográfico panorâmico no pré-operatório, indicando a presença dos ramos ascendentes e total ausência do corpo mandibular.

Fig. 1 — Paciente de perfil no pré-operatório com extensa mandilectomia, em razão de um sarcoma osteogênico.

mo adaptando-o à forma e tamanho adequados para a reconstrução da mandíbula. Após o preparo dos segmentos receptores, o enxerto livre foi fixado por uma miniplaca de Champy com quatro parafusos de cada lado. Através da microcirurgia, realizou-se a anastomose da artéria fibular com a artéria facial e da veia fibular com a veia jugular externa, todas no lado direito. Verificada a boa irrigação sangüínea do enxerto, iniciou-se o fechamento do campo cirúrgico por planos musculares. Finalizou-se com a colocação de curativos compressivos.

Como medicação pós-operatória foram prescritos antibióticos, analgésicos e antiadesivos plaquetários.

Os movimentos mandibulares foram liberados após 48 horas da intervenção. Devido a presença do edema pós-operatório a abertura máxima da mandíbula começou a ser alcançada após o décimo segundo dia da intervenção cirúrgica.

RESULTADOS E DISCUSSÃO

A reconstrução mandibular através de técnicas rotineiras, tem demonstrado resultados pouco satisfatórios. As técnicas cirúrgicas apresentadas utilizam enxertos ou retalhos convencionais, miocutâneos e microcirúrgicos.

Com a microcirurgia o osso transplantado tem peculiaridade especiais. Além da manutenção de toda a circulação sangüínea, a capacidade osteogênica de crescimento transversal é conservada pela presença do periósteo.

Na literatura especializada encontramos perdas ósseas mandibulares substituídas por osso ilíaco ou costela. Uma transferência vascularizada de porções destes óssos exige uma dissecação complexa e agressiva. Isto poderá fazer com que o procedimento seja de difícil execução e sujeito a riscos.

A fíbula tem três arestas que funcionam como reforços longitudinais. A mandíbula possue duas arestas — linhas oblíquas externa e interna — que oferecem o mesmo tipo de resistência, o que determina semelhança entre ambas.

Na região do corpo e parte do ramo ascendente, a fíbula substitui com alto grau de perfeição as perdas ósseas mandibulares.

A retirada da fíbula é um processo relativamente fácil, sem sangramento exagerado. Os vasos nutritivos são constantes e calibrosos. A retirada do enxerto não causa nenhuma complicação na zona doadora.

Por ser um osso móvel, um grave problema dos enxertos mandibulares se relaciona com a sua imobilização. Vários tipos de osteossíntese e odontossíntese podem ser realizadas. Entretanto, a dimensão do enxerto e a ausência dos dentes, poderá dificultar ou contra-indicar suas aplicações. O uso de aparelhos acrílicos, fixados na área enxertada através de ligaduras circunferenciais, poderá trazer sofrimento ósseo. O processo cicatricial poderá ser comprometido pela compressão isquêmica e/ou infecção dos tecidos envolvidos.

A miniplaca de Champy, não exige uma fixação intermaxilar pós-operatória. Ela proporciona uma imobilização completa e imediata dos fragmentos ósseos submetidos a forças de tração, compressão e rotação. No caso clínico apresentado a paciente é desdentada completa. Os dentes superiores foram perdidos por falta de conservação clínica e os inferiores acompanharam a mandibulectomia.

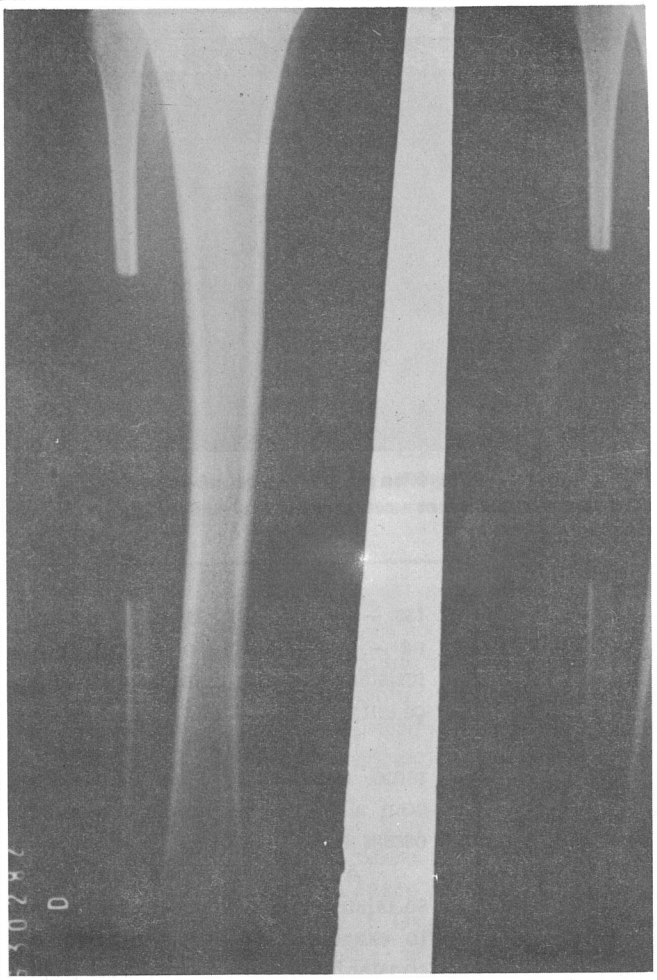

Fig. 3 – Levantamento radiográfico da perna direita (área doadora), onde fez-se a remoção da fíbula contendo a ilha de nutrição com 16cm.

Fig. 4 – Paciente de perfil no pós-operatório já com 16 meses, demonstrando a evolução do caso.

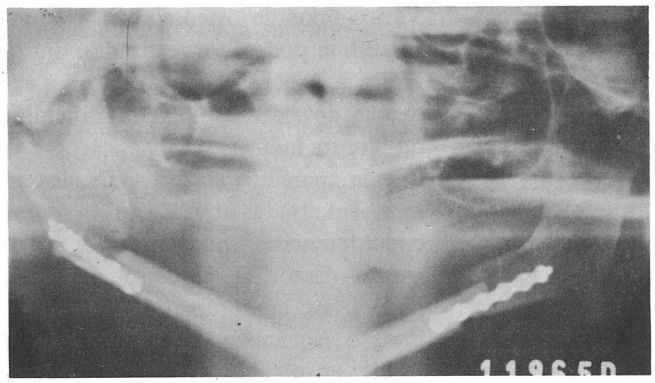

Fig. 5 – Exame radiográfico panorâmico no mesmo tempo pós-operatório, vendo-se o enxerto da fíbula com as miniplacas de Champy.

O controle pós-operatório já com 16 meses, revela boa evolução clínica e radiográfica do caso. (Fig. 4 e 5). Está prevista uma cirurgia pré-protética com sulcoplastias e enxertos de pele. esta cirurgia complementar permitirá a colocação de uma prótese total e conseqüente reabilitação oral.

Acreditamos que a técnica seja adequada e represente um avanço na reconstrução do osso mandibular.

RESUMO

Apresenta-se um caso de reconstrução óssea da mandíbula, envolvendo todo o corpo mandibular e parte do ramo ascendente lado esquerdo. Através da microcirurgia realizou-se a anastomose arterial e venosa do enxerto livre de fíbula. A fixação do enxerto nos segmentos receptores se fez pela miniplaca de Champy. Após 16 meses de controles pós-operatórios acreditamos que a técnica e o tipo de osso transplantado represente um avanço na reconstrução do osso mandibular. O

SUMMARY

A case of bone mandible reconstruction is presented. It was included all the body mandible and part of the ramus on the left side. Through microsrgery, it was carried out arterial and venous microanastomoses of free fibula grafts. The graft fixation in the bone remaining was made by Champy plates. After control during 16 months it is believed the technique and type of bone grafted, used in this case, represents and advancing in the reconstruction of mandibular bone.

NOTA DO EDITOR

A FÍBULA

(1) HOLANDA FERREIRA, Aurélio B. Novo Dicionário da Língua Portuguesa. R. Janeiro, N. Fronteira, 1975.

.... = do latim FIBŬLA. S. f. anat. Perônio.

(2) CUNHA, Antonio G. Dicionário Etimológico. R. Janeiro, N. Fronteira, 1982.

.... = que serve para prender, fivela (Sec. XVII). Do latim FIBŬLA.

(3) STEDMAN, Thomas L. Medical Dictionary. Baltimore, W. & W. Co., 1976.

.... = o menor e mais lateral dos dois óssos da perna; articula-se com a tíbia na parte superior e com a tíbia e o talus na parte inferior (Calf bone, peroneal bone, splint bone).

REFERÊNCIAS BIBLIOGRÁFICAS

1. BITTER, K. Bone transplants from the iliac crest to the maxillofacial region by the microsurgical technique. J. max.-fac Surg. 8 (3): 210, 1980.
2. CHAMPY, M., WILK, A., SCHENEBELEN, J.N. Die Behandlung der Mandibular-frakturen mit Osteosynthese ohne intermaxillare Ruhigstellung nagh der Technik von F.X. Michelet. Zahn-Mund-u. Kieferheilk. 63: 339, 1975.
3. DINGMAN, R.O., NATVIG, P. Surgery of Facial Fractures. Saunders pag. 111. 1964.
4. HARASHINA, T., NAKAJIMA, H., IMAI, T. Reconstruction of mandibular defects with revascularized free rib grafts. Plast. Reconstr. Surg. 62: 514, 1978.
5. KETCHUM, L.D., MASTERS, F.W., ROFINSON, D.W. Mandibular reconstruction using a composite island rib flap. Plast. Reconstr. Surg. 53: 417, 1974.
6. OSTRUP, L.T., FREDRICKSON, J.M. Distant transfer of a free living bone graft by microvascular anastomoses. Plast. Reconstr. Surg. 54: 274, 1974.
7. OSTRUP, L.T., FREDRICKSON, J.M. Reconstruction of mandibular defects after radiation, using a free living bone graft transferred by microvascular anastomoses. Plast. Reconstr. Surg: 55, 563, 1975.
8. PURICELLI, E. Osteossíntese sem fixação intermaxilar, RGO: 29 (2) 118, 1981.
9. PURICELLI, E. Menor tempo de fixação intermaxilar nas cirurgias de prognatismo. RGO. 30: (2), 95, 1982.
10. SPIESSL, B. New concepts in maxillofacial bone surgery. Springer-Verlag Berlin, 1976.
11. TAYLOR, G.I., DANIEL, R.K. The free flap composite tissue transfer by vascular anastomoses. Austr. and N. Zeland J. Surg. 43. 1, 1973.
12. TAYLOR, G.I., et alii. The free vascularizaded bone graft. A clinical extention of microvascular techniques. Plast. Reconstr. Surg: 55, 5, 1975.
13. TUINZING, D.B., SWART, J.G.N. Correction of mandibular asymmetry with Porous Calciumphosphate Implants. J. Max.-Fac. Surg. 9 (1): 45, 1981.

COLÉGIO BRASILEIRO DE CIRURGIA E TRAUMATOLOGIA BUCO-MAXILO-FACIAL

Terceiro Molar Retido

Localizado no processo coronóide da mandíbula

Os AA apresentam um caso raro de terceiro molar retido no processo coronóide da mandíbula, relatando sua terapêutica cirúrgica e as causas de seu deslocamento.

CLÓVIS MARZOLA
Prof. de Cirurgia da FO/Baurú/SP.
EMÍDIO CAMPANELLA JR.
Cirurgião-Dentista em S.Paulo/SP.
Membro do Colégio Brasileiro de Cirurgia e Traumatologia Buco-Maxilo-Facial.

INTRODUÇÃO

Um terceiro molar retido na mandíbula, está usualmente localizado em sua posição de erupção comum, podendo situar-se contudo, em diferentes níveis de profundidade, de acordo com os padrões já plenamente conhecidos MARZOLA (6), podendo ainda estar submucoso ou completamente no interior do osso. Como resultado da pressão provocada por um cisto dentígero ou ainda de uma tumoração, este dente poderá deslocar-se completamente para o ângulo da mandíbula, ou para o ramo na sua porção mais superior CROWLEY (1); RIES CENTENO (8); GEHRIG & FREEDMAN (2); KILLEY & KAY (10) e TRAIGER & Cols. (10). Poderá ainda, pela sua duvidosa posição, simular uma afecção parotídea LASCO (5). Alguns casos são também descritos, nos quais